

# MSK kurs level 2

14 responses

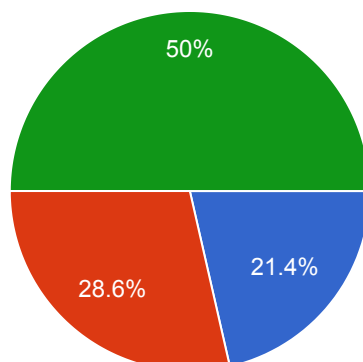
[Publish analytics](#)

Skriv ditt namn och efternamn tack.

14 responses

OCD i knä finns oftast på:

14 responses

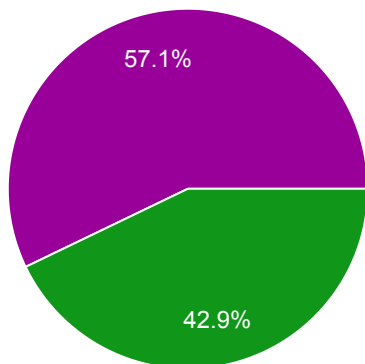


- mediala del av medial femurkondylen
- laterala del av medial tibialkondylen
- medial del av patella
- laterala del av medial femurkondylen
- mediala del av medial tibialkondylen



Vilket påstående passar bäst till bilderna av en 49 årig patient, missbrukare med bröstrygg smärta.

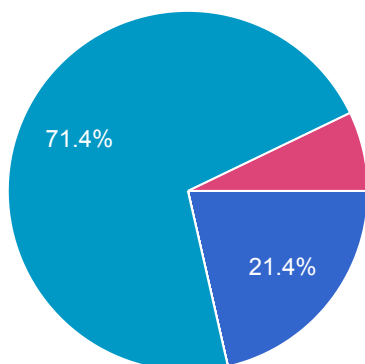
14 responses



- Metastas med en patologiskfraktur
- Discitis, borrbiopti ska utföras
- Discitis, odling ska utföras
- Spondylodiscitis, blödodling ska utföras
- Spondylodiscitis, odling ska utföras
- Burstfraktur
- Kompressionsfraktur pga ost...

Vilket påstående passar bäst till bilderna av en 50 årig patient med ryggsmärta (T1-w och T2-w).

14 responses

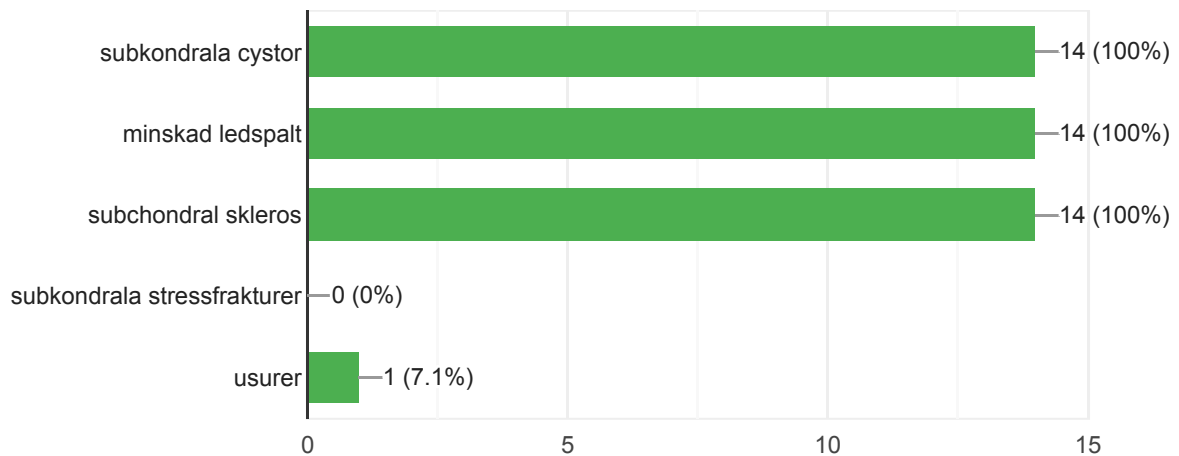


- Metastas med en patologiskfraktur
- Discitis, borrbiopti ska utföras
- Discitis, odling ska utföras
- Spondylodiscitis, blödodling ska utföras
- Spondylodiscitis, odling ska utföras
- Burstfraktur
- Kompressionsfraktur pga ost...



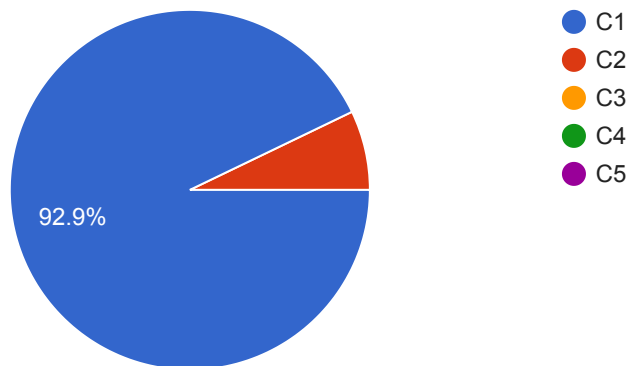
Vilka är typiska tecken på artros? (obs. flera korrekta svar)

14 responses



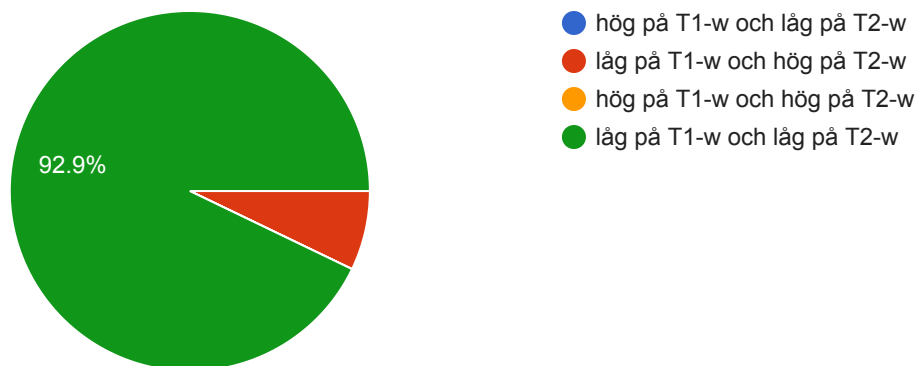
Jefferson fraktur är en fraktur i kota?

14 responses



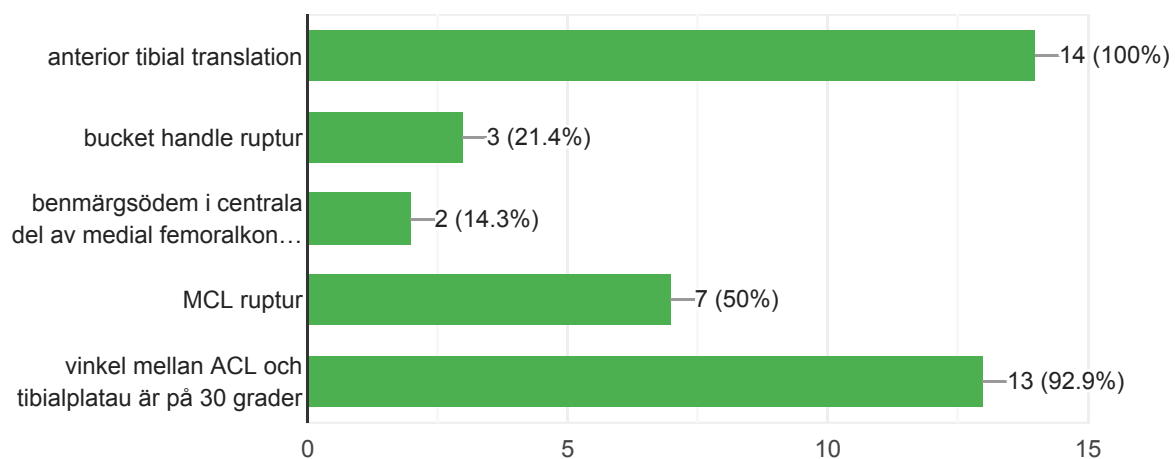
Vilken MRI signal är typisk för en normal supraspinatussena?

14 responses



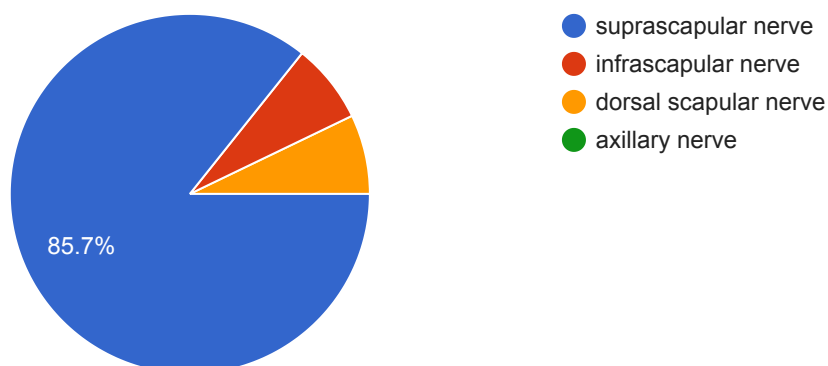
En 28 åring elitidrottare efter vridvåld. Pga. ödem går inte att bedöma ACL. Vilka är de indirekta tecken som kan förstärka misstanke om total ACL-ruptur? (OBS. flera korrekta svar)

14 responses



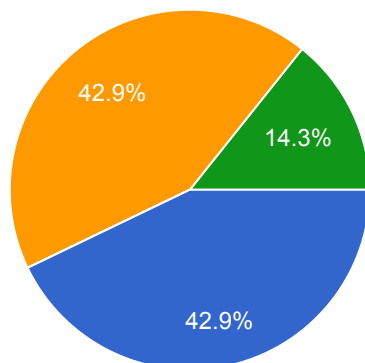
Ganglion i spinoglenoid incisura (notch) kan påverka:

14 responses



### Vilken är den viktigaste uppgiften för MRT av idiopatiska myositer?

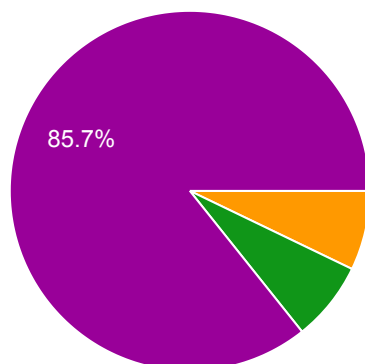
14 responses



- Bedömning av global inflammationsbelastning
- MR-diagnostik av typ av myosit
- Val av lokal för muskelbiopsi
- Differentiera mellan belastning på anteriora respektive posteriora muskelgrupper

### Vad stämmer bäst för myelofibros?

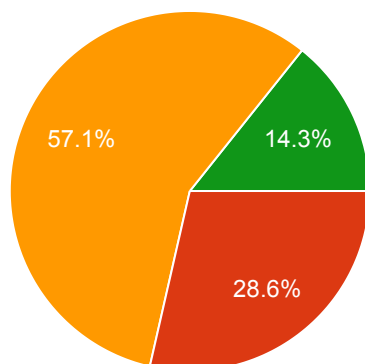
14 responses



- Blodbilden är vanligtvis normal
- Kurativ behandling sker med cytostatika
- Förloppet är ofta hastigt och dramatiskt med myeloproliferativa kriser
- På CT har man oftast en generell höggradig osteoporos
- Stamceller orsakar fibros i benmärg

### Hur skulle du vilja klassificera denna fraktur?

14 responses

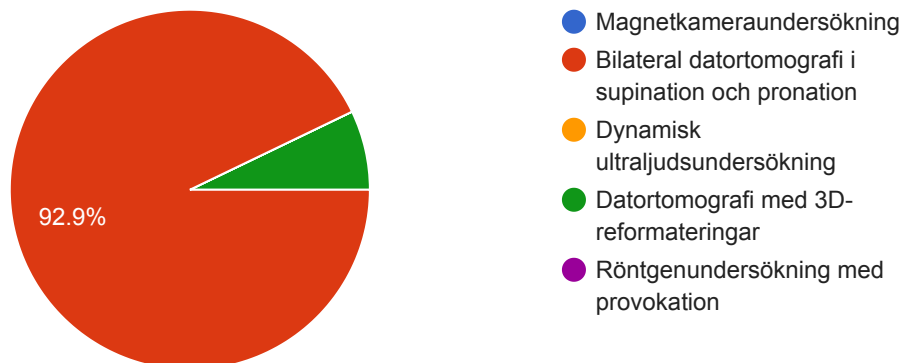


- Bäckenfraktur, anterior compression
- Acetabularfraktur, främre pelaren (anterior column)
- Bäckenfraktur, lateral compression
- Acetabularfraktur, båda pelarna (both column)
- Acetabularfraktur, tvärgående (transverse)



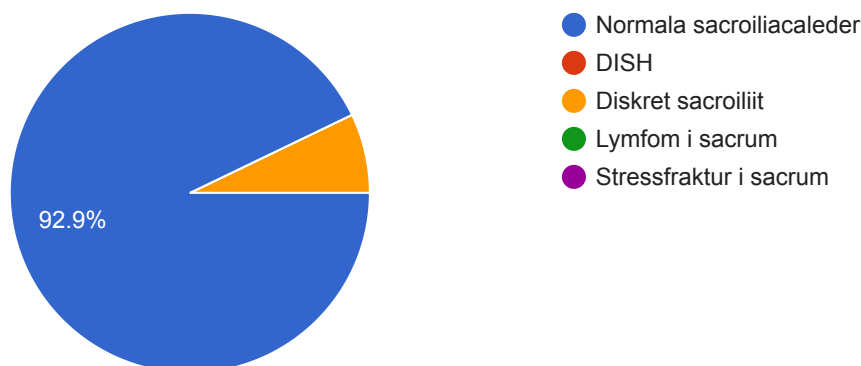
## Instabilitet i DRU-leden utreds bäst med:

14 responses



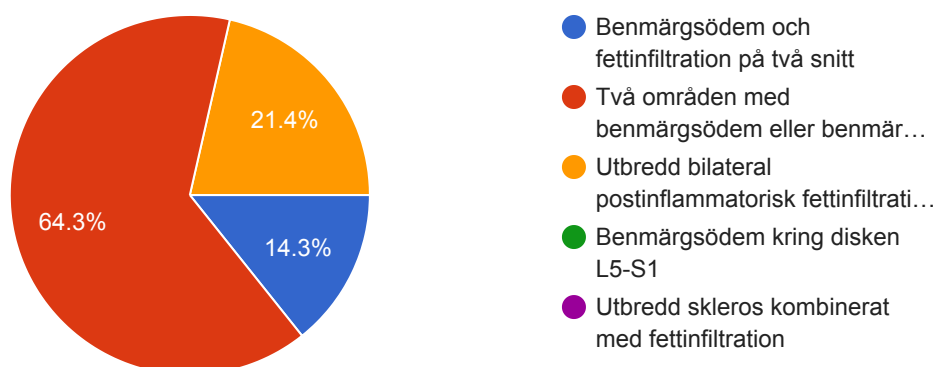
## Denna bild föreställer vadå?

14 responses



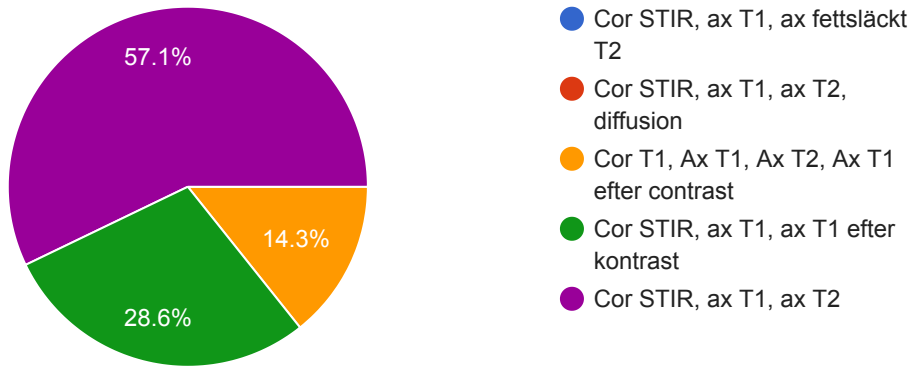
## Vilket av nedanstående alternativ är tillräckligt för att ställa den radiologiska diagnosen sacroiliit på MRT?

14 responses



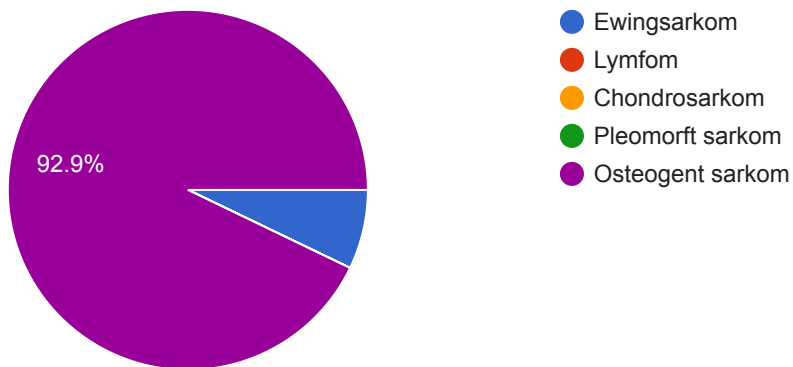
Vilka MR-sekvenser måste finnas med i en utredning av ett misstänkt muskuloskeletal sarkom?

14 responses



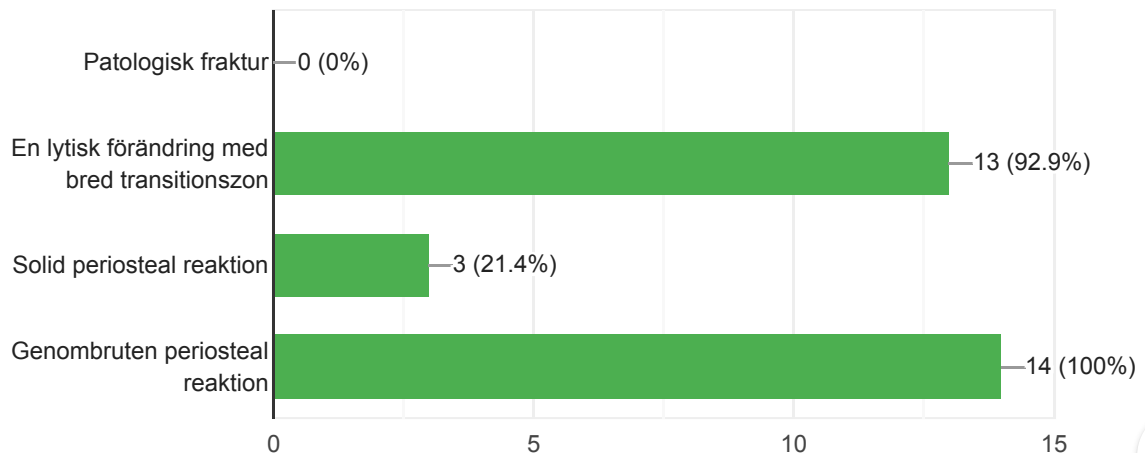
Vilken diagnos misstänker du i första hand? Patient är 24 år gammal.

14 responses



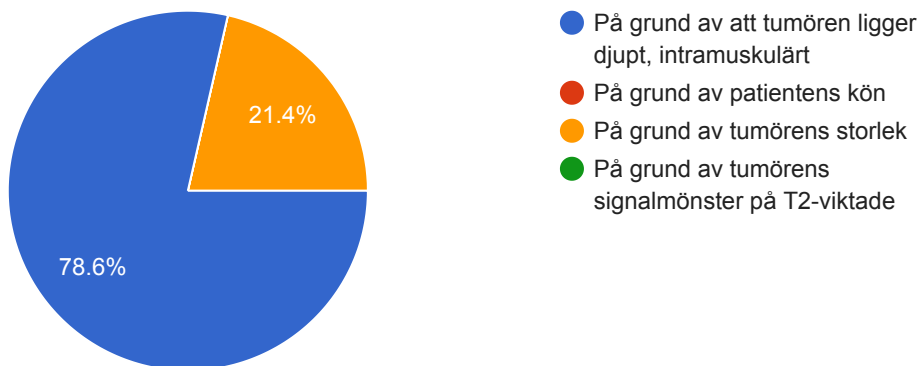
Flicka 10 år. Ont i höger knä. Vad ser vi? Välj flera alternativ.

14 responses



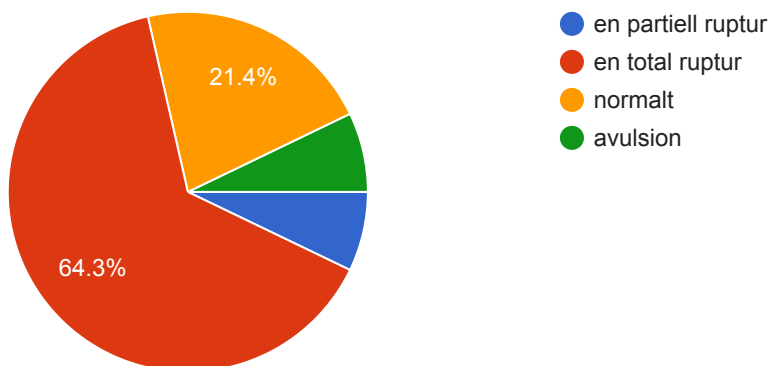
Man 65 år. Ööm knöl högt upp på vänstra låret.Varför skall patienten remitteras till tumörteam? Välj ett alternativ.

14 responses



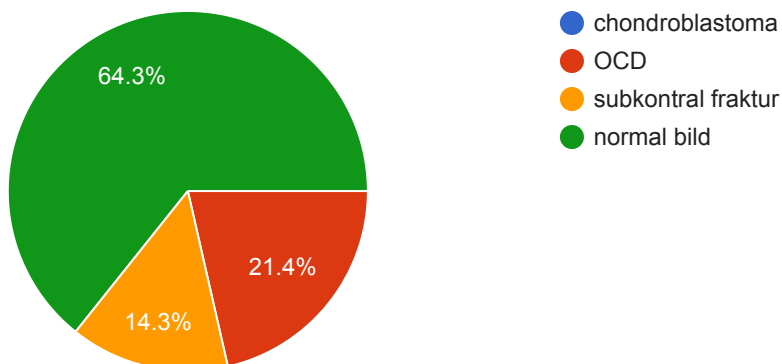
Vilket påstående passar bäst till ATFL på den PDFS bilden?

14 responses



En 10 åring med knä smärta utan trauma. Vad stämmer bäst med den bilden?

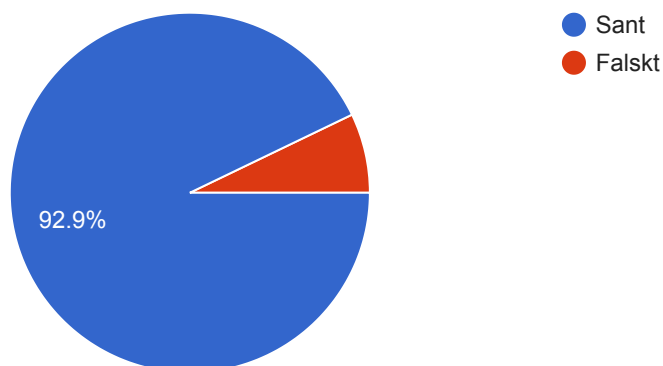
14 responses





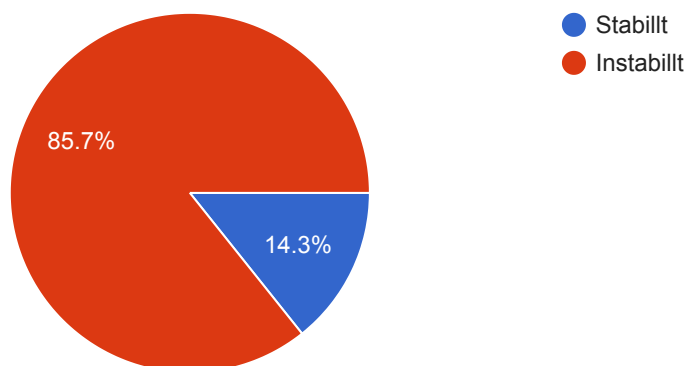
Det finns en splitruptur av peroneus brevis, sant eller falskt?

14 responses



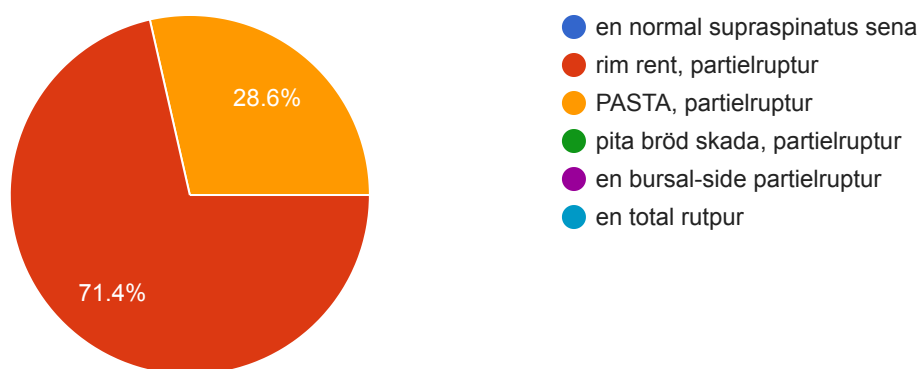
OCD, stabil eller instabil?

14 responses



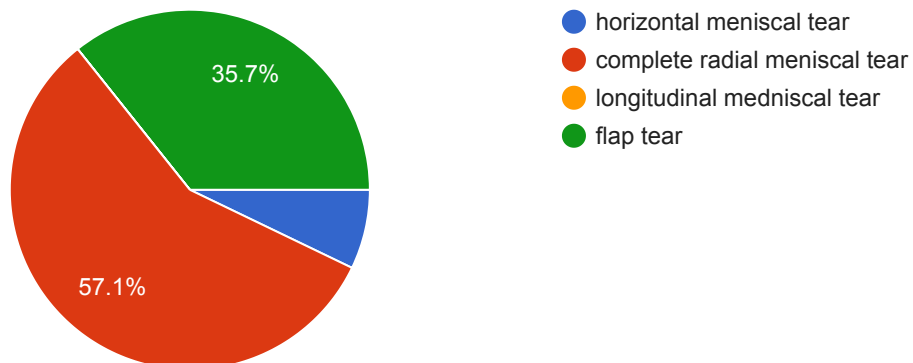
Vilket påstående passar bäst till den MRI bilden? En patient med axelvärk utan trauma.

14 responses



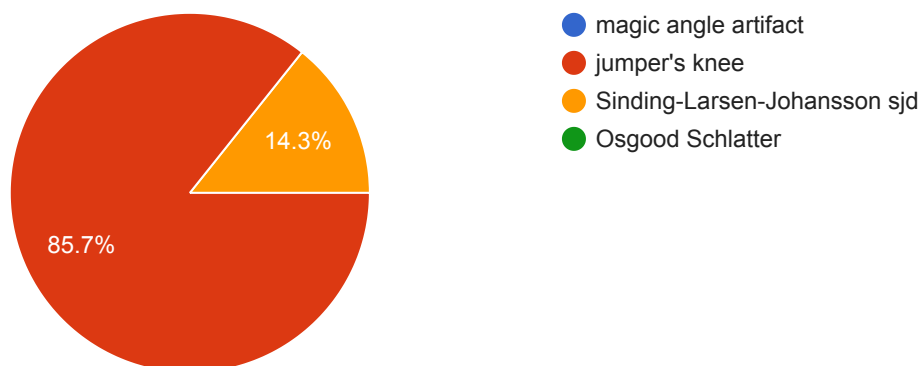
## Vilket påstående passar bäst till den MR bilden?

14 responses



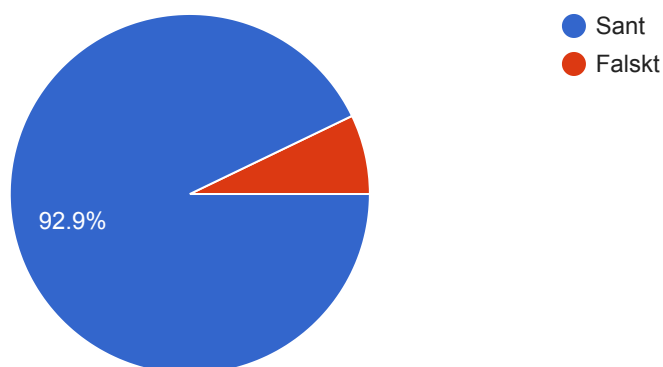
## En 28 löpare med smära av patella. Vad stämmer bäst med bilden?

14 responses



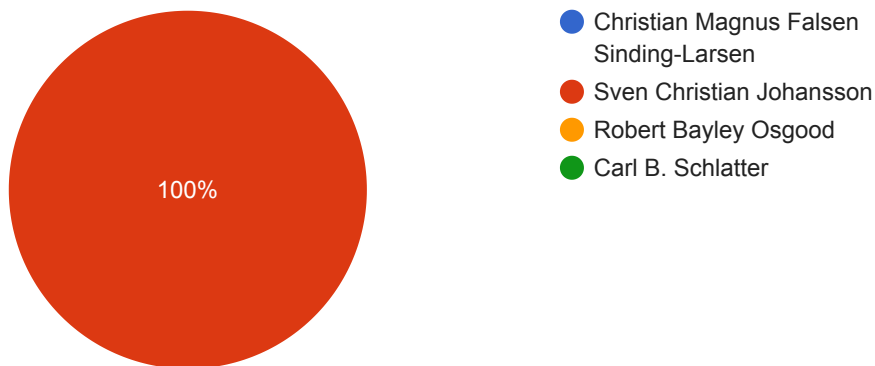
## Pilen visar anterior bundle av ulnar collateral ligament, sant eller falskt?

14 responses



### Vem som var en svensk kirurg?

14 responses



This content is neither created nor endorsed by Google. [Report Abuse](#) - [Terms of Service](#) - [Privacy Policy](#)

## Google Forms

