



Test

Questions Responses 14 Settings

Total points: 30

14 responses



Accepting responses

Summary

Question

Individual

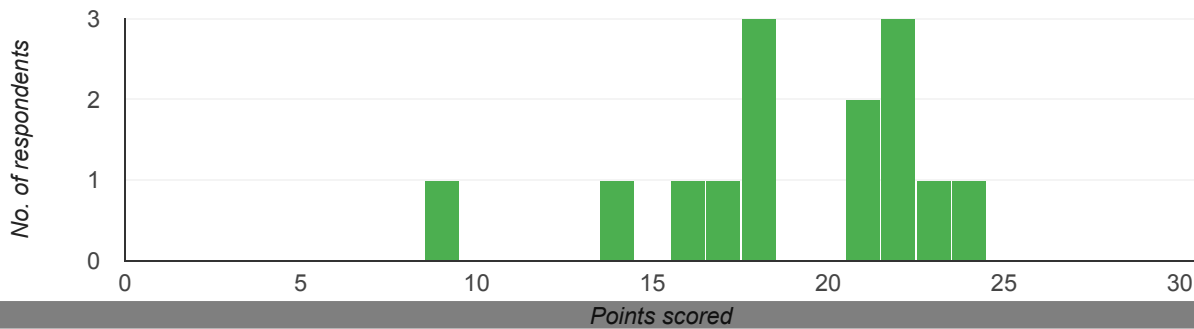
Insights

Average
18.93/30 points

Median
18/30 points

Range
9-24 points

Total points distribution



Frequently missed questions ?

Question

Correct responses

Vilket påstående passar bäst till bilderna av en 49 årig patient, missbrukare med brösttrygg smärta. 6/14

Vilket påstående passar bäst till bilderna av en 50 årig patient med ryggsmärta (T1-w och T2-w). 3/14

- Vilka är typiska tecken på artros? (obs. flera korrekta svar) 0/14
- En 28 åring elitidrottare efter vridvåld. Pga. ödem går inte att bedöma ACL. Vilka är de indirekta tecken som kan förstärka misstanke om total ACL-ruptur? (OBS. flera korrekta svar) 5/14
- Vilken är den viktigaste uppgiften för MRT av idiopatiska myositer? 6/14
- Hur skulle du vilja klassificera denna fraktur? 4/14
- Vilket påstående passar bäst till ATFL på den PDFS bilden? 1/14

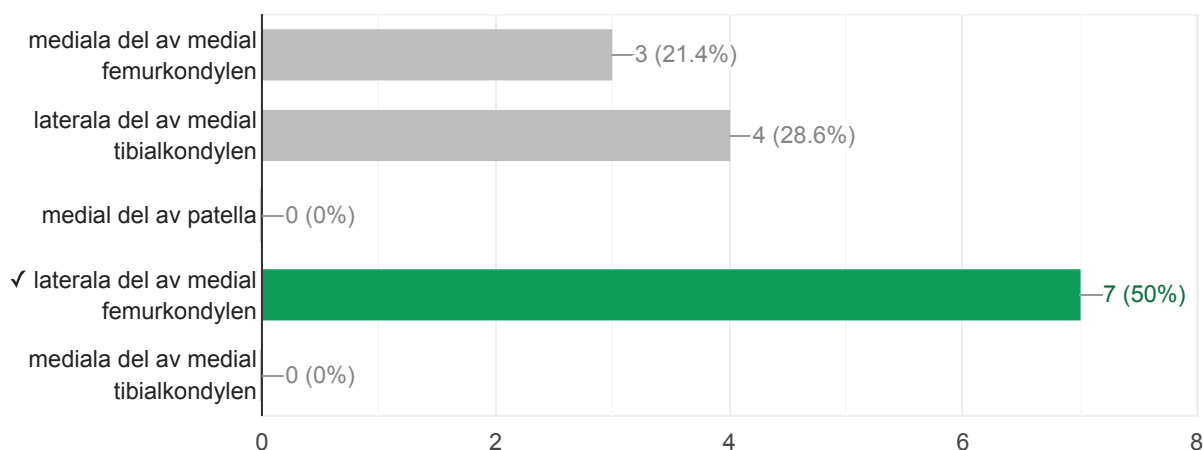
 Scores[Release scores](#)

Skriv ditt namn och efternamn tack.

14 responses

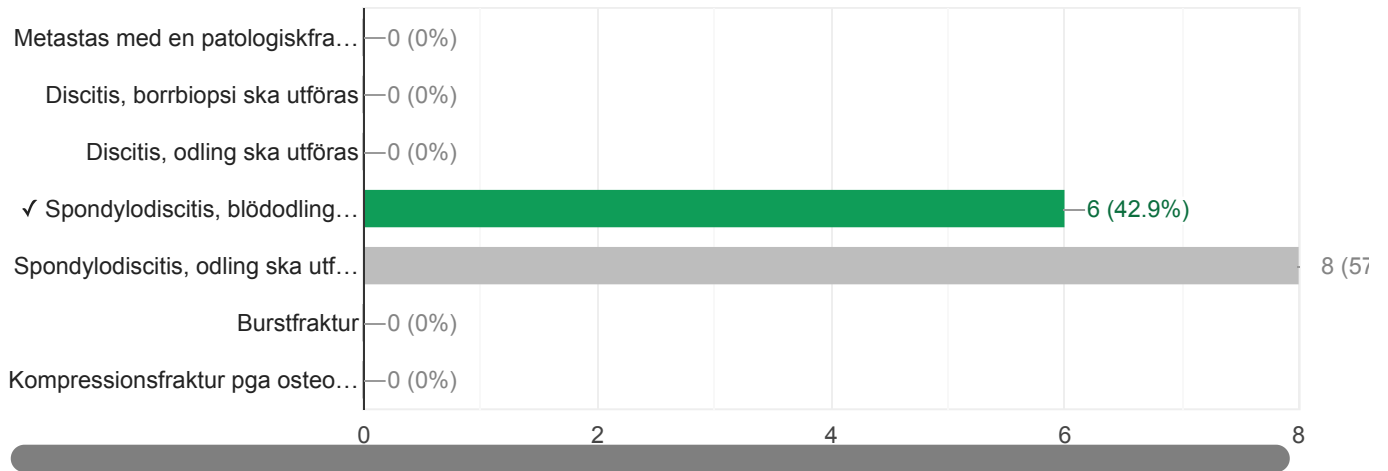
OCD i knä finns oftast på:

7 / 14 correct responses



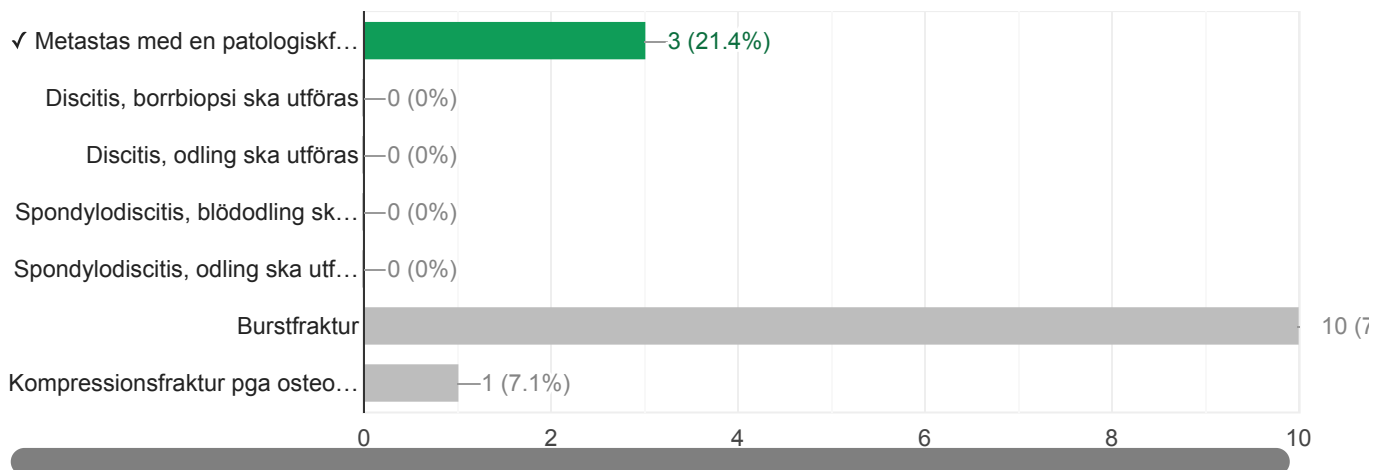
Vilket påstående passar bäst till bilderna av en 49 årig patient, missbrukare med bröstrygg smärta.

6 / 14 correct responses



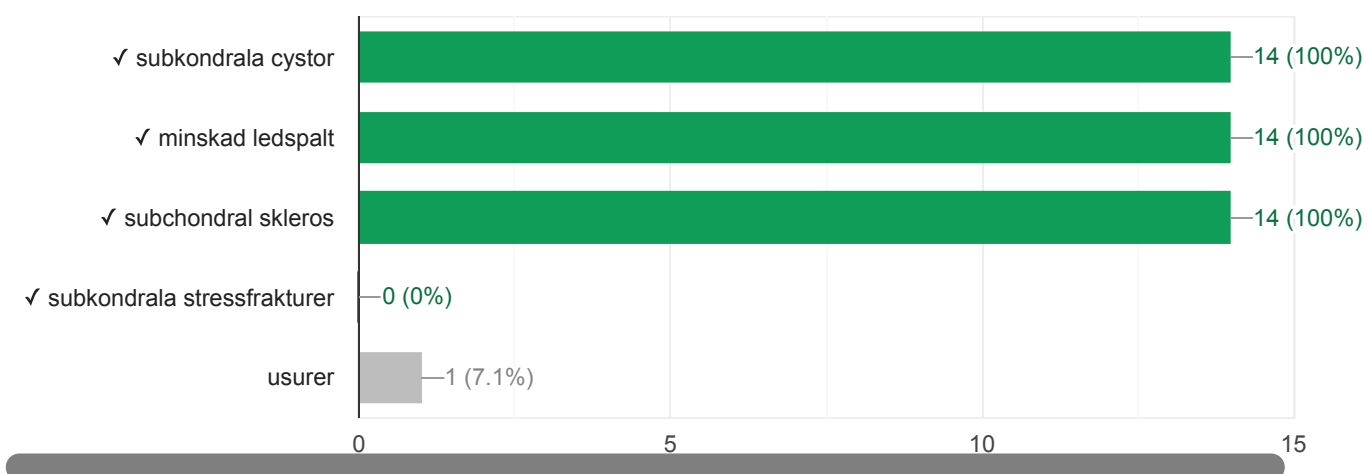
Vilket påstående passar bäst till bilderna av en 50 årig patient med ryggsmärta (T1-w och T2-w).

3 / 14 correct responses



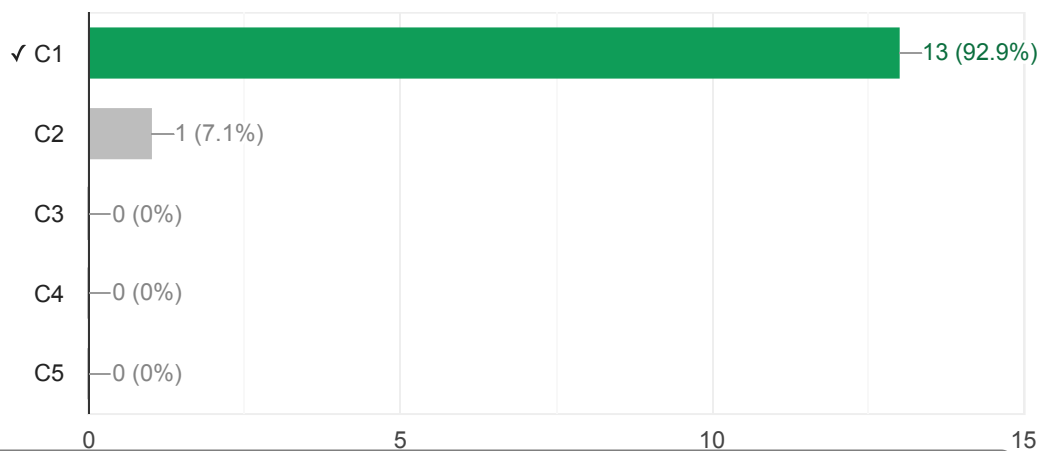
Vilka är typiska tecken på artros? (obs. flera korrekta svar)

0 / 14 correct responses



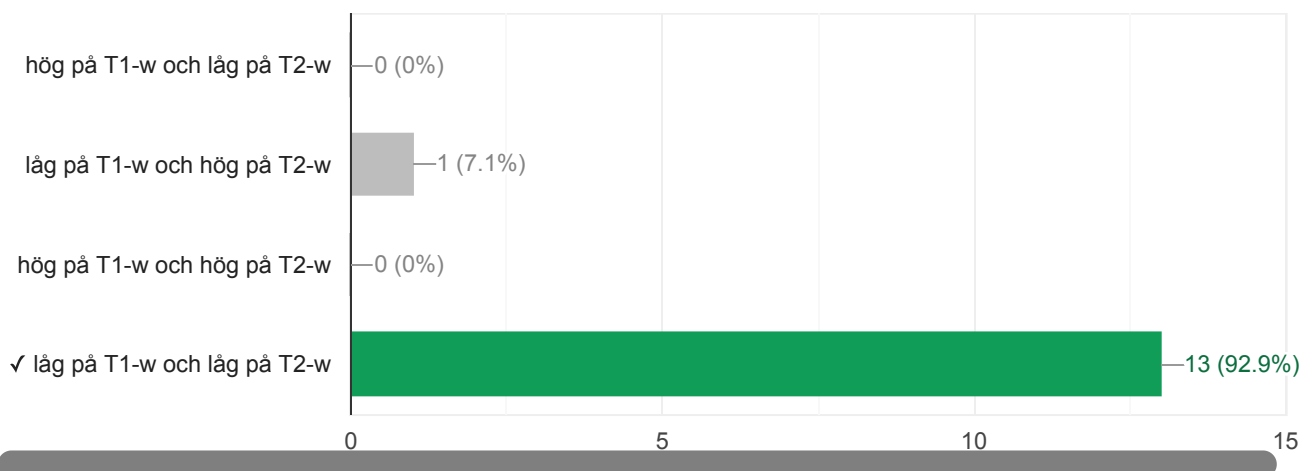
Jefferson fraktur är en fraktur i kota?

13 / 14 correct responses



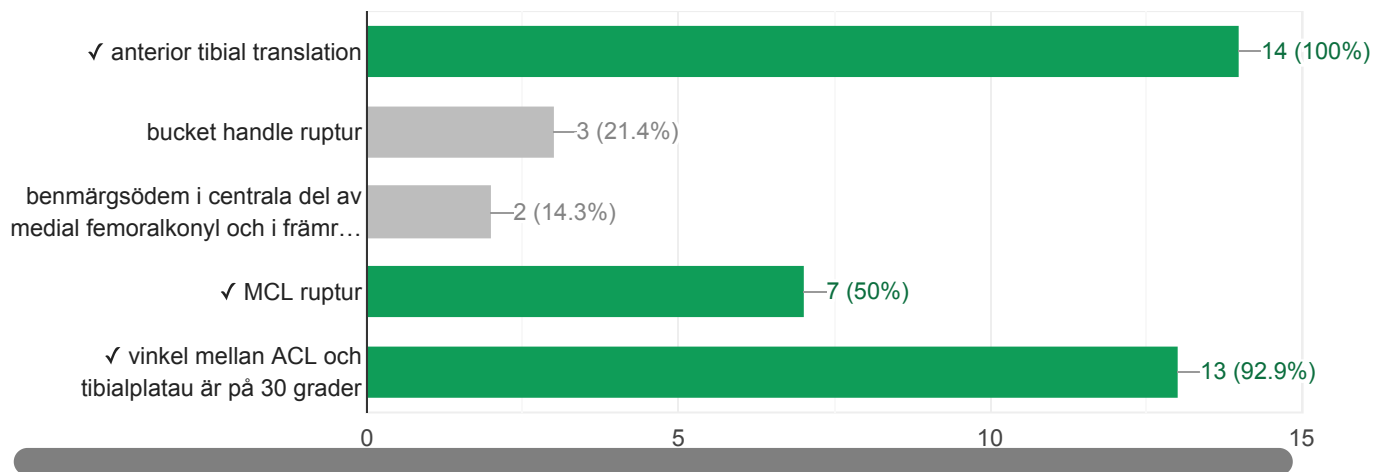
Vilken MRI signal är typisk för en normal supraspinatussena?

13 / 14 correct responses



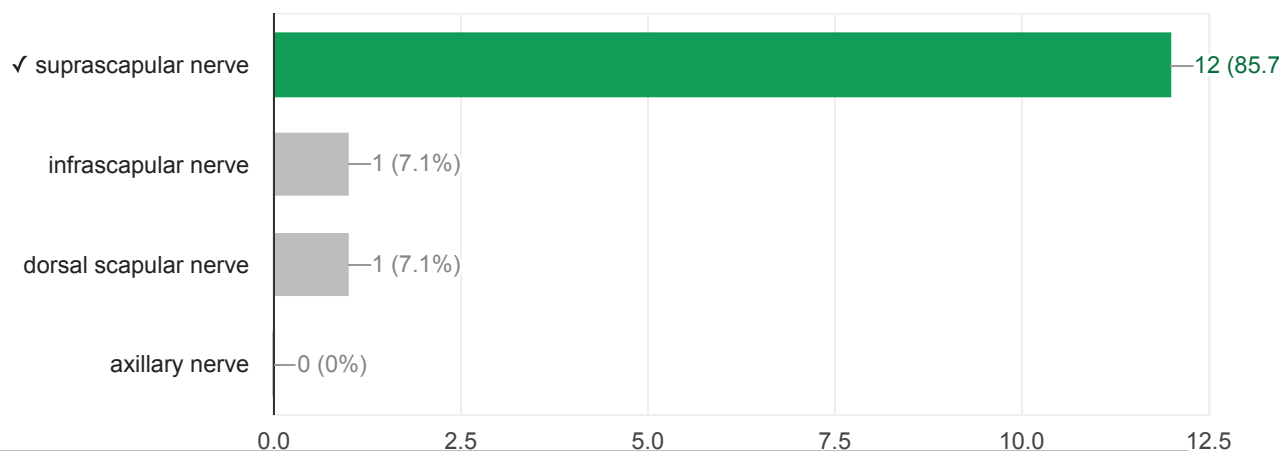
En 28 åring elitidrottare efter vridvåld. Pga. ödem går inte att bedöma ACL. Vilka är de indirekta tecken som kan förstärka misstanke om total ACL-ruptur? (OBS. flera korrekta svar)

5 / 14 correct responses



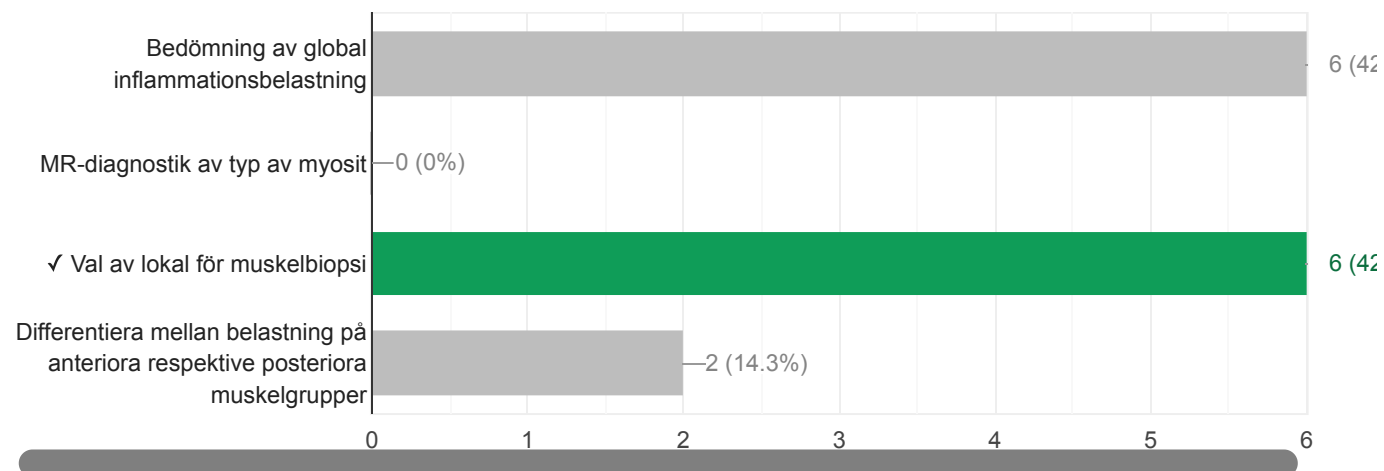
Ganglion i spinoglenoid incisura (notch) kan påverka:

12 / 14 correct responses



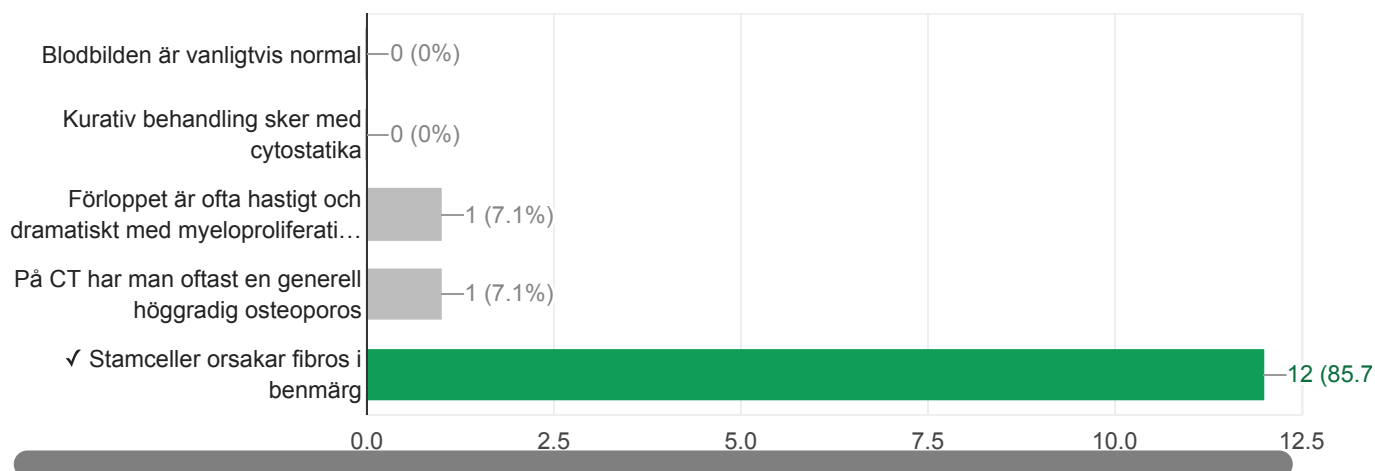
Vilken är den viktigaste uppgiften för MRT av idiopatiska myositer?

6 / 14 correct responses



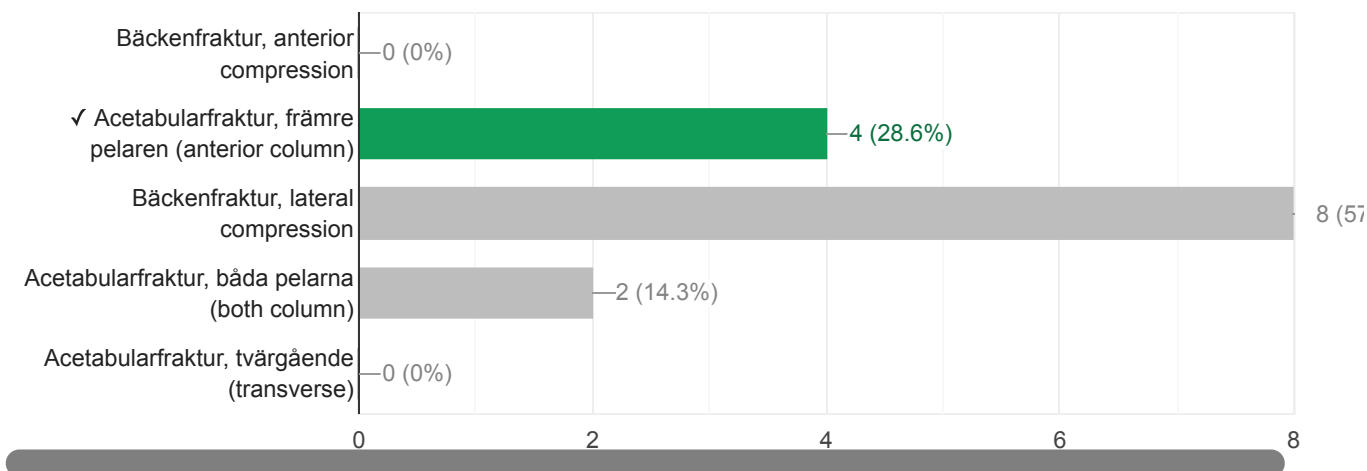
Vad stämmer bäst för myelofibros?

12 / 14 correct responses



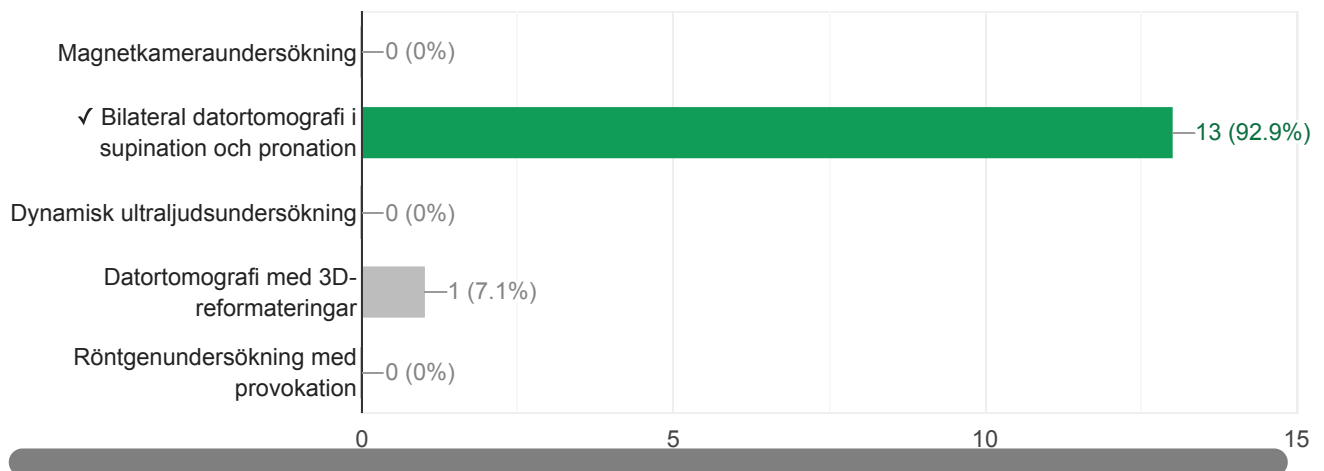
Hur skulle du vilja klassificera denna fraktur?

4 / 14 correct responses



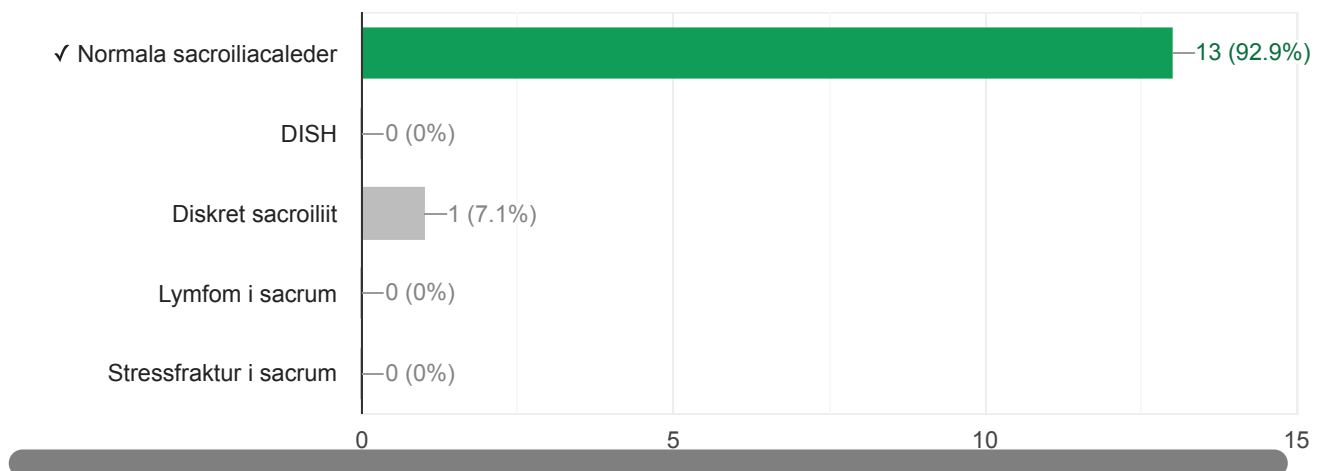
Instabilitet i DRU-leden utreds bäst med:

13 / 14 correct responses



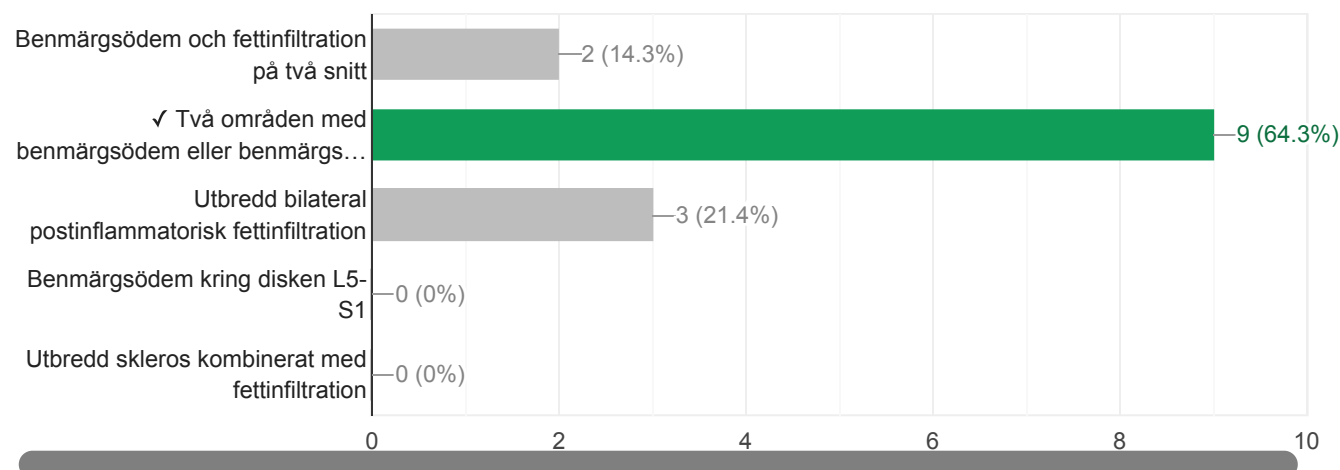
Denna bild föreställer vadå?

13 / 14 correct responses



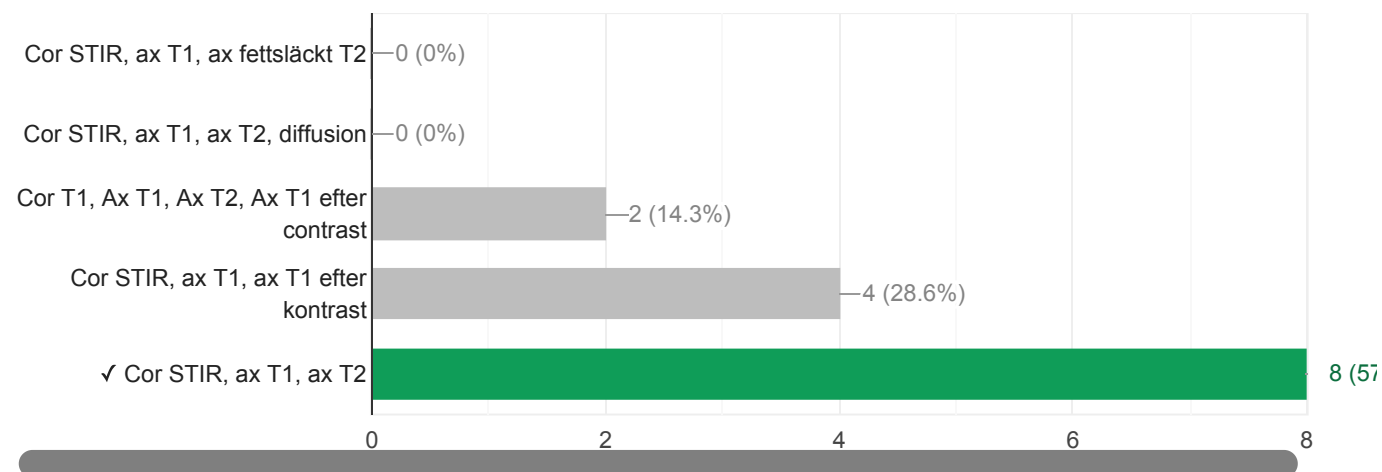
Vilket av nedanstående alternativ är tillräckligt för att ställa den radiologiska diagnosen sacroiliit på MRT?

9 / 14 correct responses



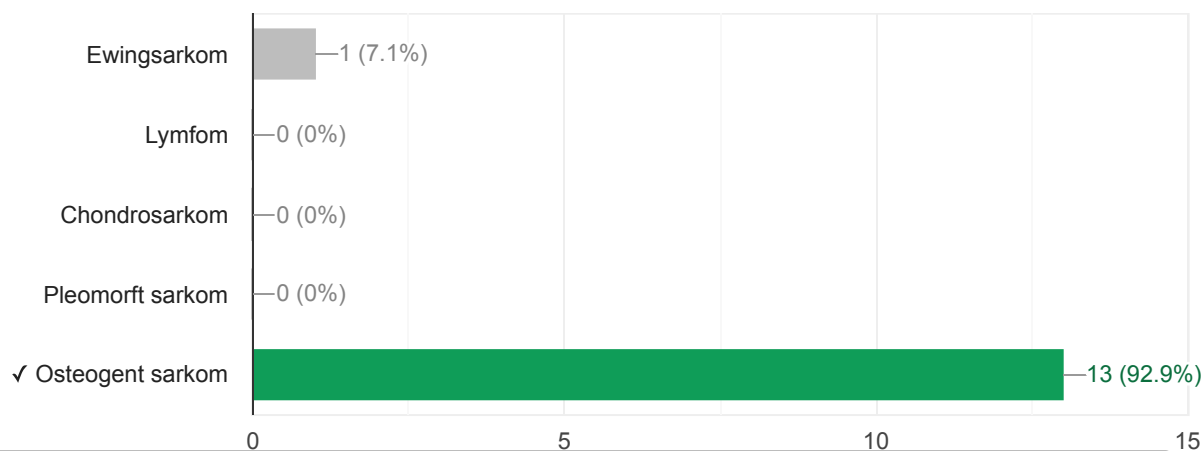
Vilka MR-sekvenser måste finnas med i en utredning av ett misstänkt muskuloskeletalt sarkom?

8 / 14 correct responses



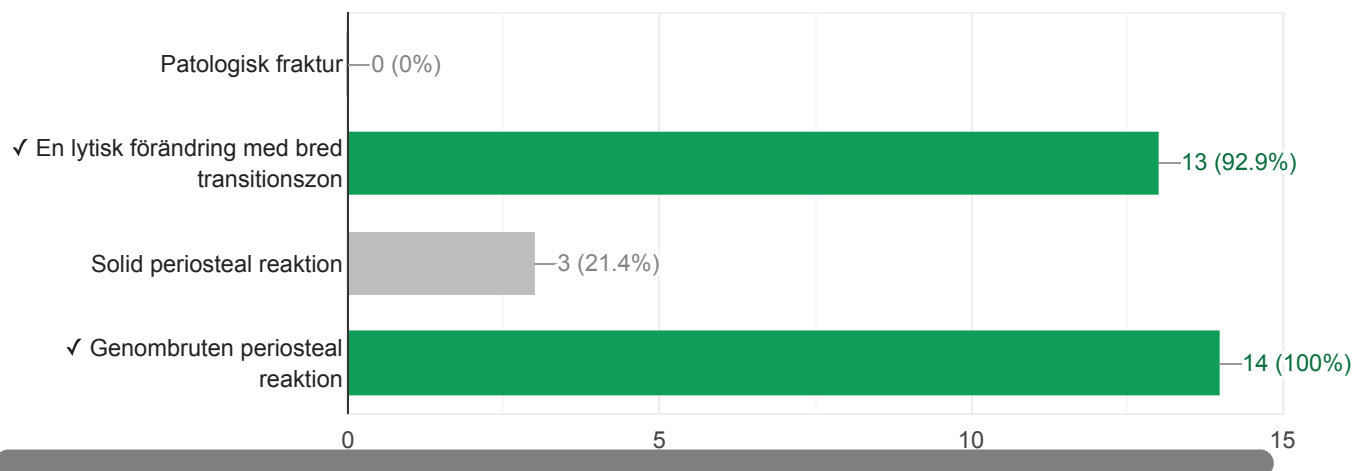
Vilken diagnos misstänker du i första hand? Patient är 24 år gammal.

13 / 14 correct responses



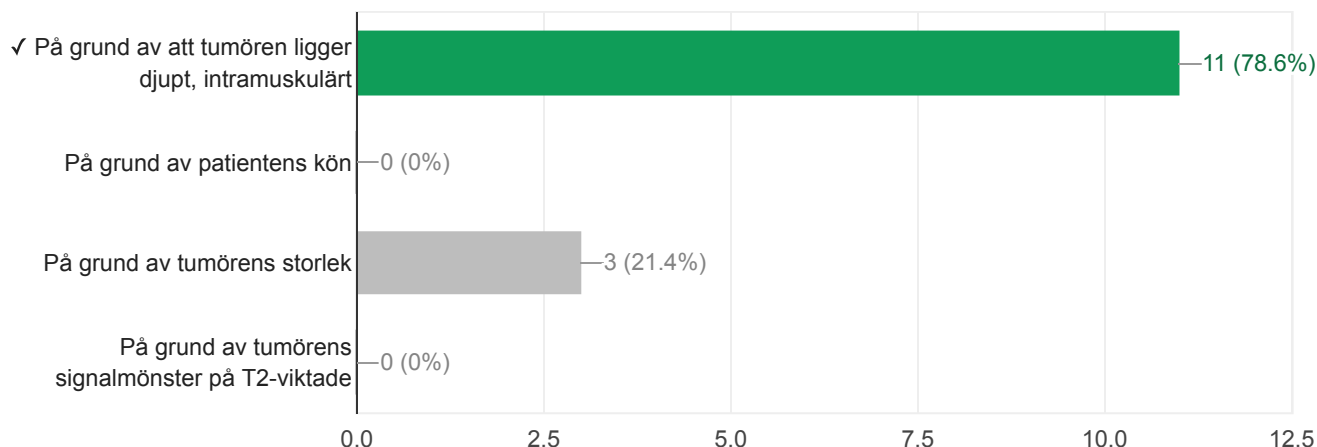
Flicka 10 år. Ont i höger knä. Vad ser vi? Välj flera alternativ.

10 / 14 correct responses



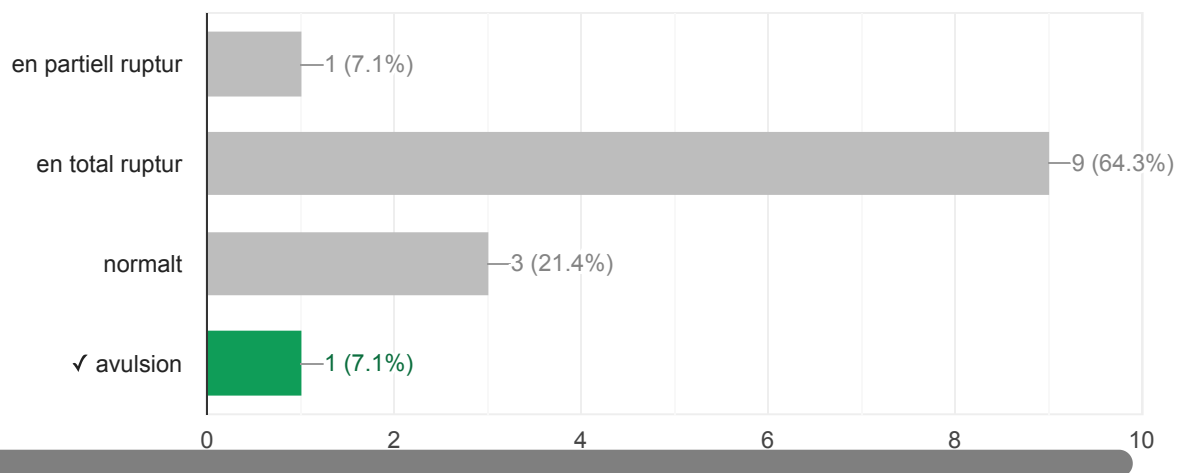
Man 65 år. Oöm knöl högt upp på vänstra låret.Varför skall patienten remitteras till tumörteam? Välj ett alternativ.

11 / 14 correct responses



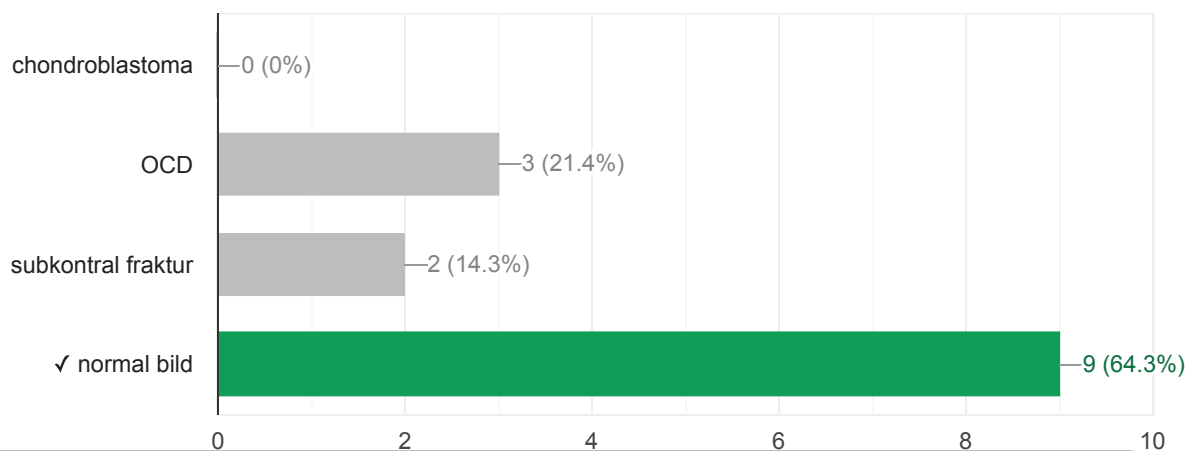
Vilket påstående passar bäst till ATFL på den PDFS bilden?

1 / 14 correct responses



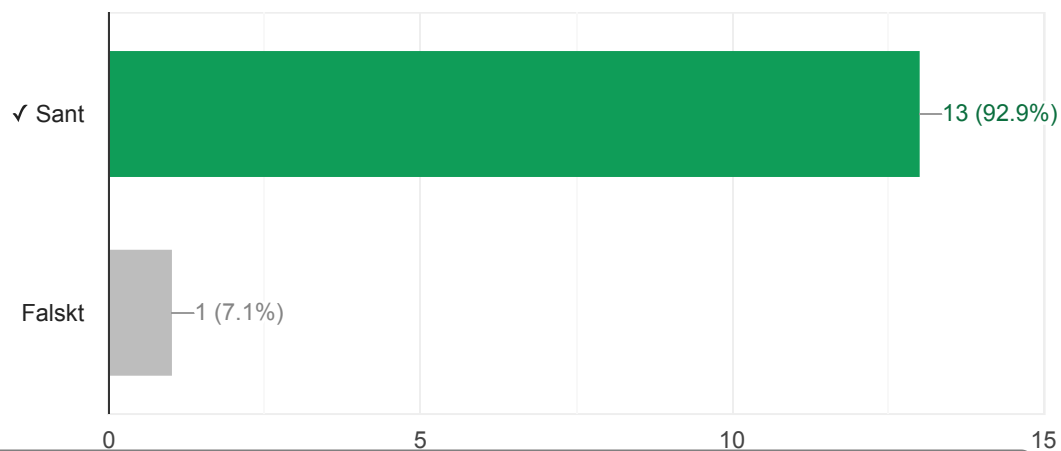
En 10 åring med knä smärta utan trauma. Vad stämmer bäst med den bilden?

9 / 14 correct responses



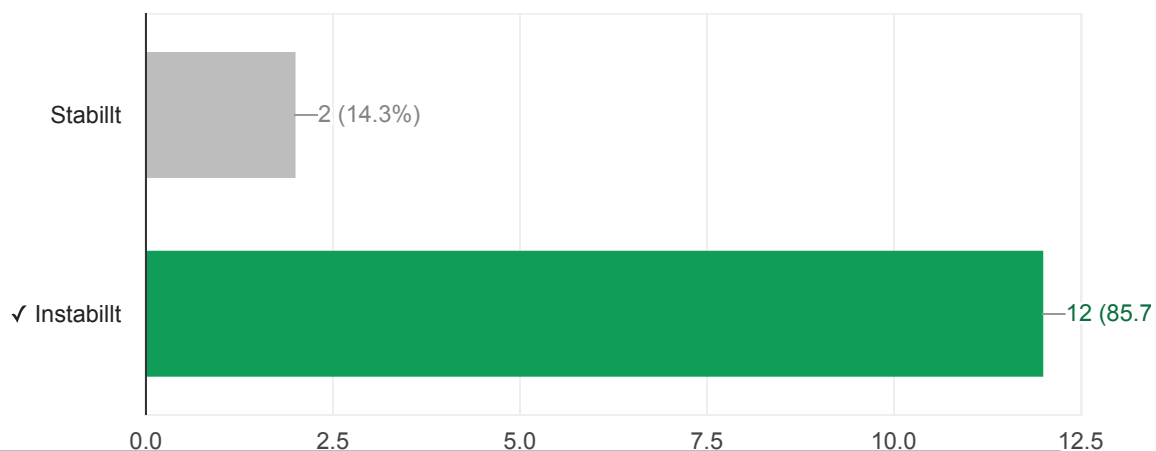
Det finns en splitruptur av peroneus brevis, sant eller falskt?

13 / 14 correct responses



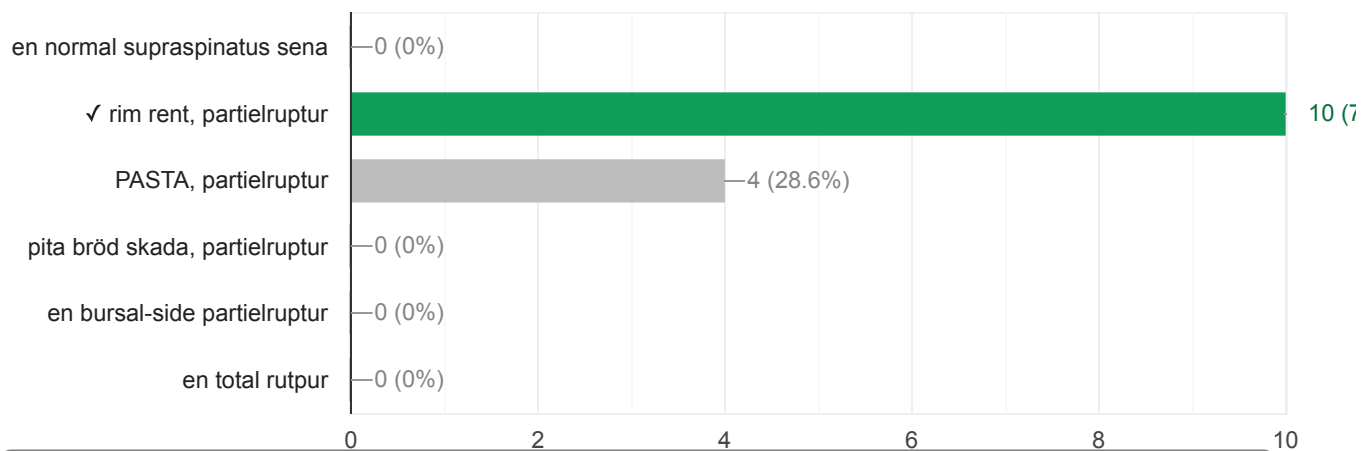
OCD, stabill eller instabill?

12 / 14 correct responses



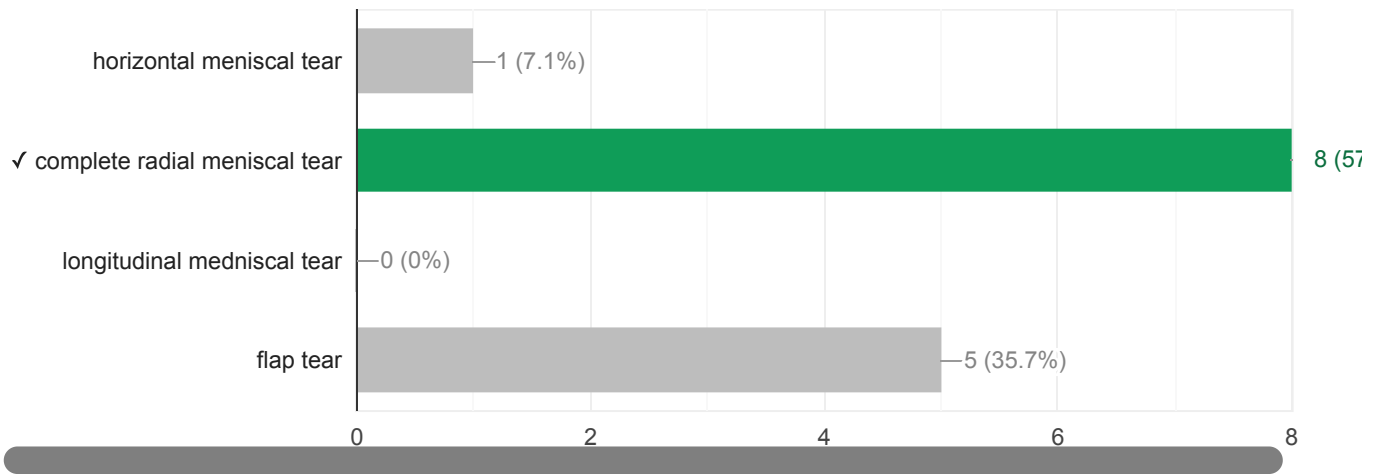
Vilket påstående passar bäst till den MRI bilden? En patient med axelvärk utan trauma.

10 / 14 correct responses



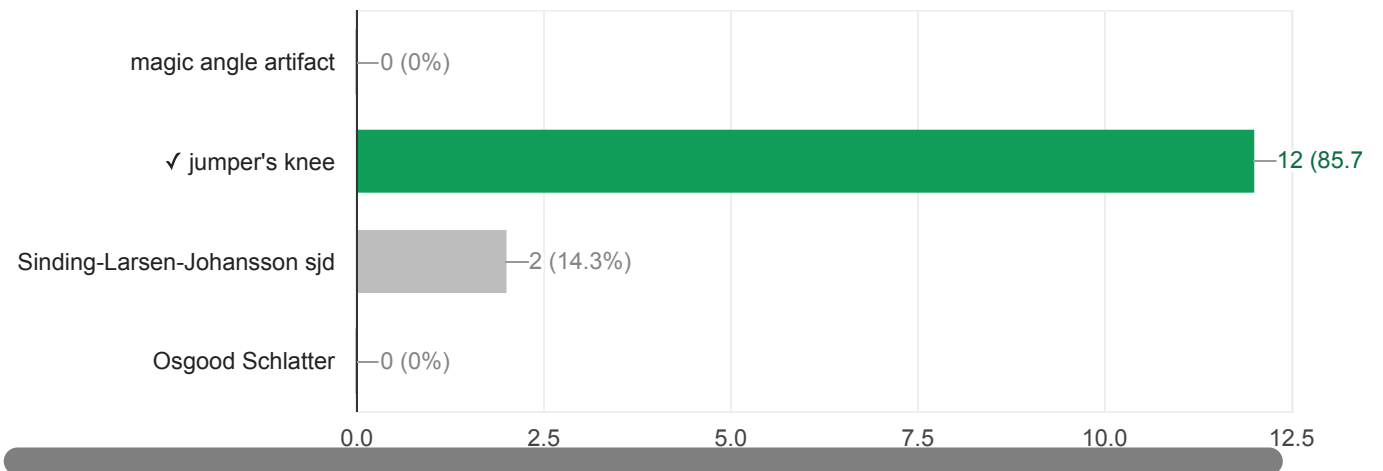
Vilket påstående passar bäst till den MR bilden?

8 / 14 correct responses



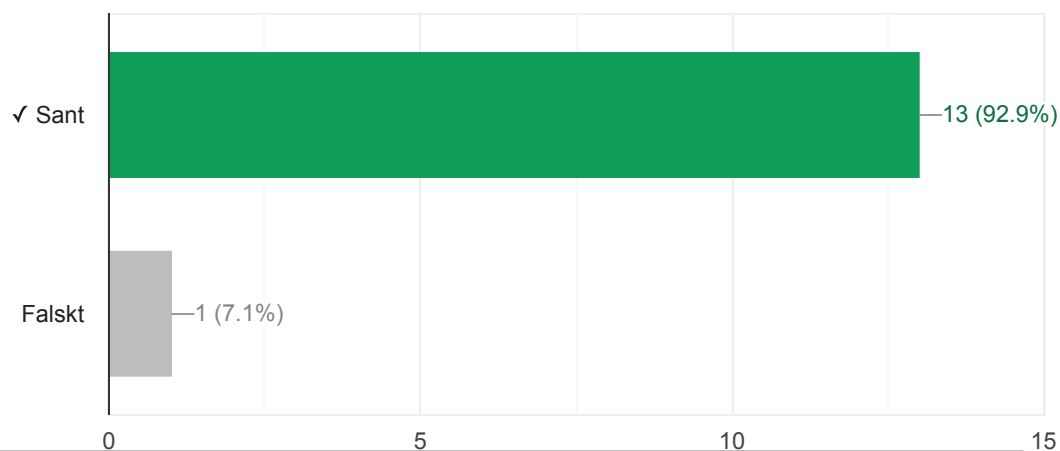
En 28 löpare med smära av patella. Vad stämmer bäst med bilden?

12 / 14 correct responses



Pilen viser anterior bundle av ulnar collateral ligament, sant eller falskt?

13 / 14 correct responses



Vem som var en svensk kirurg?

14 / 14 correct responses

